




Original Article

Evaluation of the position of mandibular third molar hidden teeth and its effect on second adjacent molar teeth in panoramic radiography in patients referring to Birjand Dental School in 2018-19

Hanieh Arjmand monfared¹, Maryam khani², Gholamreza Sharifzadeh³,
Seyed Ramin Nourbakhsh⁴

ABSTRACT

Background and Aim: The third molar tooth lies with symptoms such as periodontal problems, caries, crowding, root resorption, cyst and tumor formation of the adjacent second molar. This study was to evaluate the position of mandibular third molar teeth and its effect on second adjacent molar teeth.

Materials and Methods: Panoramic radiography was obtained from 264 patients with mandibular third molar hidden teeth referred to the Birjand School of Dentistry in 2018. The material and direction of their placement and the vertical position of the third molar tooth (based on the PELL & Gregory classification) and its placement angle (based on Winter classification) were determined. Also, the prevalence of distal caries, external root resorption, the amounts of displacement, inflammatory lesions and the cystic was examined in the adjacent second molar tooth. Data were analyzed using SPSS software (Version 19), and Chi-square statistical test, p-values less than 0.05 were considered as statistically significant.

Results: The data from this study showed that most of the wisdom hidden teeth were in Class B and III of Pell and Gregory classification, had Mesial angle based on Winter classification. In 20.8% of patients with caries, there was 3% root canal resorption and 1.1% displacement of the second molar tooth, while no cases of inflammatory and cystic lesions in the second molar tooth were found due to the hidden third molar tooth. The Mesial and horizontal angles of impacted wisdom teeth were associated with increased risk of caries and root resorption of the second molar. Also, Class B's third molar teeth increased caries in second molar teeth.

Conclusion: Most pathological problems were observed in Mesial, horizontal, and class B impaction. According to the observed relationship, it seems that the angle and depth of the hidden third molar should be taken into account when deciding whether or not to extract it.

Key Words: Impaction, Mandibular Third Molar Hidden Teeth, Panoramic Radiography



Citation: Khani M, Arjmand monfared H, Sharifzadeh Gh, Nourbakhsh R. [Evaluation of the position of mandibular third molar hidden teeth and its effect on second adjacent molar teeth in panoramic radiography in patients referring to Birjand Dental School in 2018-19]. J Birjand Univ Med Sci. 2020; 27(3): 291-300. [Persian]

 <http://doi.org/10.32592/JBirjandUnivMedSci.2020.27.3.107>

Received: June 8, 2020 ,

Accepted: July 25, 2020

¹ Student Research Committee, Birjand University of Medical Sciences, Birjand, Iran.

² Oral and Maxillofacial Radiology, School of Dentistry, Birjand University of Medical Sciences, Birjand, Iran.

³ Social Determinants of Health Research Center, Department of Public Health, Faculty of Health, Birjand University of Medical Sciences, Birjand, Iran.

⁴ Oral and Maxillofacial Radiology, School of Dentistry, Birjand University of Medical Sciences, Birjand, Iran.

Corresponding author; Oral and Maxillofacial Radiology, School of Dentistry, Birjand University of Medical Sciences, Birjand, Iran.

بررسی وضعیت دندان مولر سوم نهفته فک پایین و تأثیر آن بر دندان مولر دوم مجاور در رادیوگرافی پانورامیک بیماران مراجعه کننده به دانشکده دندانپزشکی بیرجند در سال ۹۸-۱۳۹۷

هانیه ارجمند منفرد^۱، مریم خانی^۲، غلامرضا شریف زاده^۳، سید رامین نوربخش^۴

چکیده

زمینه و هدف: دندان مولر سوم نهفته با علائمی از جمله: مشکلات پرپودنتال، پوسیدگی، کراودینگ، تحلیل ریشه و ایجاد کیست و تورم دندان مولر دوم مجاور در ارتباط است. مطالعه حاضر با هدف بررسی وضعیت دندان مولر سوم نهفته فک پایین و تأثیر آن بر دندان مولر دوم مجاور، انجام شد.

روش تحقیق: رادیوگرافی پانورامیک ۲۶۴ بیمار دارای دندان مولر سوم نهفته فک پایین مراجعه کننده به دانشکده دندانپزشکی بیرجند در سال ۱۳۹۷، به تفکیک جنس و سمت قرارگیری آنها بررسی و موقعیت عمودی دندان مولر سوم نهفته (بر اساس طبقه بندی Pell & Gregory) و زاویه قرارگیری آن (بر اساس طبقه بندی Winter) مشخص شد. همچنین میزان شیوع پوسیدگی دیستالی، تحلیل خارجی ریشه، میزان جابجایی و میزان ایجاد ضایعات التهای و کیستیک در دندان مولر دوم مجاور بررسی گردید. داده ها با نرم افزار SPSS (ویرایش ۱۹) و آزمون آماری Chi square تجزیه و تحلیل شدند و سطح معنی داری کمتر از ۰/۰۵ در نظر گرفته شد. یافته ها: داده های این مطالعه نشان داد که بیشتر دندان های مولر سوم نهفته در کلاس B و III طبقه بندی Pell and Gregory قرار داشتند و دارای زاویه مزالی بر اساس طبقه بندی Winter بودند. در ۲۰/۸ درصد بیماران پوسیدگی، ۳ درصد تحلیل ریشه و ۱/۱ درصد جابجایی دندان مولر دوم وجود داشت و هیچ موردی از ابتلا به ضایعات التهای و کیستیک در دندان مولر دوم به علت دندان مولر سوم نهفته یافت نشد. زاویه مزالی و افقی دندان عقل نهفته، با افزایش خطر پوسیدگی و تحلیل ریشه دندان مولر دوم همراه بود. همچنین دندان های مولر سوم نهفته کلاس B موجب افزایش پوسیدگی در دندان مولر دوم شدند. نتیجه گیری: بیشترین مشکلات پاتولوژیک در نهفتگی های مزال، افقی و کلاس B مشاهده گردید. با توجه به ارتباط مشاهده شده، به نظر می رسد زاویه و عمق نهفتگی مولر سوم نهفته باید حین تصمیم گیری برای کشیدن یا نکشیدن آن مورد توجه قرار گیرد.

واژه های کلیدی: نهفتگی، مولر سوم نهفته فک پایین، رادیوگرافی پانورامیک

مجله علمی دانشگاه علوم پزشکی بیرجند. ۱۳۹۹؛ ۲۷ (۳): ۲۹۱-۳۰۰.

دریافت: ۱۳۹۹/۰۳/۱۹ پذیرش: ۱۳۹۹/۰۵/۰۴

^۱ کمیته تحقیقات دانشجویی، دانشکده دندان پزشکی، دانشگاه علوم پزشکی بیرجند، بیرجند، ایران

^۲ گروه رادیولوژی دهان، فک و صورت، دانشکده دندان پزشکی، دانشگاه علوم پزشکی بیرجند، بیرجند، ایران

^۳ مرکز تحقیقات عوامل اجتماعی موثر بر سلامت، گروه اپیدمیولوژی، دانشکده بهداشت، دانشگاه علوم پزشکی بیرجند، بیرجند، ایران

^۴ گروه رادیولوژی دهان، فک و صورت، دانشکده دندان پزشکی، دانشگاه علوم پزشکی بیرجند، بیرجند، ایران

نویسنده مسؤول؛ گروه رادیولوژی دهان، فک و صورت، دانشکده دندان پزشکی، دانشگاه علوم پزشکی بیرجند، بیرجند، ایران

آدرس: بیرجند- دانشگاه علوم پزشکی بیرجند- دانشکده دندان پزشکی

تلفن: ۰۹۱۷۱۱۲۱۵۱۷، شماره: ۰۷۱۳۸۲۲۴۹۶۰، پست الکترونیکی: khani_0102@yahoo.com

مقدمه

دستورالعمل مشخص در رابطه با کشیدن پیشگیرانه دندان مولر سوم نهفته، موجب شیوع بالای پاتولوژی‌های گوناگون در دندان مولر دوم می‌شود (۱۳، ۱۲).

آگاهی دندانپزشکان از میزان شیوع عوارض ناشی از نهفتگی مولر سوم بر روی دندان مولر دوم مجاور آن، می‌تواند در حفظ مولر دوم سهم به‌سزایی داشته باشد. هدف از این مطالعه، بررسی وضعیت دندان مولر سوم نهفته فک پایین و تأثیر آن بر دندان مولر دوم مجاور با استفاده از مشاهده رادیوگرافی پانورامیک گروهی از بیماران بود تا به این طریق بتوان با کشیدن به‌موقع و درمان صحیح، برای حفظ دندان مولر دوم اقدام کرد.

روش تحقیق

این مطالعه مقطعی، بر روی رادیوگرافی پانورامیک ۲۶۴ بیمار دارای دندان مولر سوم نهفته فک پایین مراجعه‌کننده به دانشکده دندانپزشکی بیرجند در سال ۹۸-۱۳۹۷ انجام گردید. حجم نمونه به کمک رابطه (۱) و با توجه به نتایج مطالعه عزالدینی اردکانی و همکاران (۱۴) و بر حسب وضعیت شیوع تحلیل خارجی ریشه مولر با $p=0/22$ ، $\alpha=0/22$ و $d=0/05$ ، ۲۶۴ نفر برآورد گردید.

$$n = \frac{z^2 pq}{d^2} \quad \text{رابطه (۱)}$$

معیار ورود به مطالعه داشتن دندان مولر سوم نهفته فک پایین و معیارهای خروج از مطالعه نیز شامل موارد زیر بودند:

- بیماران با سابقه بیماری‌های کیستیک و تومورال؛
- بیماران فاقد دندان مولر اول و دوم در یک یا هر دو فک؛
- بیماران دارای دندان مولر سوم نهفته که به‌صورت همزمان در گروه‌های A و I و عمودی قرار گرفته‌اند؛
- بیماران دارای دندان مولر دوم درمان ریشه شده؛
- بیماران دارای دندان مولر دوم روکش شده و
- بیماران دارای براکت روی مولر دوم مجاور دندان

هر دندانی که دو سوم از ریشه آن تشکیل شده باشد ولی هنوز به سطح اکلوزال نرسیده باشد، نهفته (Impacted) نامیده می‌شود (۱). عواملی چون موقعیت غیر طبیعی دندان، کمبود فضا، بافت فوقانی سخت یا بافت نرم اضافی و جلوگیری از رویش دندان توسط دندان مجاور، باعث نهفتگی دندان می‌شوند (۳، ۲). نهفتگی ممکن است هر دندانی را متأثر کند اما شیوع آن در دندان عقل فک پایین بیشتر است (۴).

دندان مولر سوم نهفته، با علل مختلفی از جمله: مشکلات پریدونتال، پوسیدگی، کراودینگ، تحلیل ریشه و ایجاد کیست و تومور دندان مولر دوم مجاور در ارتباط است (۷-۵). تعداد زیادی از مطالعات، پوسیدگی دندان مولر دوم مجاور مولر سوم نهفته را مورد بررسی قرار داده‌اند. در مطالعه Marques و همکاران، پوسیدگی دیستالی مولر دوم مجاور دندان مولر سوم نهفته فک پایین ۲۵/۴ درصد گزارش شد (۸). در مطالعه Chang و همکاران نیز این میزان ۱۷/۲ درصد گزارش شد (۹). بر اساس مطالعه Chu و همکاران، دندان نیمه‌نهفته مزو انگولار و نهفته افقی باعث جمع‌شدن پلاک در سطح دیستال دندان مولر دوم شده که به موجب آن دندان مولر دوم، مستعد پوسیدگی سرویکال می‌شود (۵). زمانی که پوسیدگی، سطح رادیکولار دندان مولر دوم را در برمی‌گیرد ترمیم دندان بسیار سخت شده و اغلب منجر به کشیده شدن دندان می‌گردد (۱۰). حضور مولر سوم نهفته، میزان استخوان را در سطح دیستال مولر دوم مجاور کاهش می‌دهد و گاهی این تحلیل به حدی است که علاوه بر ایجاد مشکلات پریدونتال، سبب فشار از جانب مولر سوم نهفته بر روی ریشه دندان مجاور و تحلیل ریشه می‌شود (۱۱، ۳).

مطالعه‌ای که به بررسی تأثیر دندان مولر سوم نهفته بر جابجایی دندان مولر دوم و ایجاد ضایعات التهابی و کیستیک در این دندان پردازد یافت نشد. مطالعات مختلف نشان داده‌اند که دشوار بودن معاینه دندان مولر دوم و نبود

- عقل.
- افقی: محور طولی مولر سوم نهفته کاملاً افقی است.
- عمودی: محور طولی مولر سوم نهفته موازی با محور طولی مولر دوم است.
- معکوس: محور طولی مولر سوم نهفته و دوم به صورت موازی ولی در جهت عکس یکدیگر قرار گرفته‌اند.
- باکولینگوالی: دندان مولر سوم نهفته می‌تواند به صورت باکالی یا لینگوالی به سمت زبان نهفته باشد.

داده‌های حاصل، وارد نرم‌افزار SPSS (ویرایش 19.0.1) شد و نتایج به صورت جدول ارائه شد. برای بررسی ارتباط بین وقوع هر کدام از پاتولوژی‌ها با عمق دندان مولر سوم نهفته و زاویه قرارگیری آن، از آزمون آماری Chi square با سطح معنی‌داری $P=0/05$ استفاده شد. توزیع فراوانی دندان مولر سوم نهفته در هر یک از دو جنس، به صورت کلی تعیین و گزارش گردید. فراوانی پاتولوژی‌های مدّ نظر شامل پوسیدگی دیستالی، تحلیل خارجی ریشه و میزان ایجاد ضایعات التهای و کیستیک در دندان مولر دوم مجاور به صورت کلی و برحسب عمق و زاویه قرارگیری دندان مولر سوم نهفته، تعیین و گزارش گردید. این مقاله، برگرفته از مطالعه دارای مجوز به شماره IR.BUMS.REC.1397.391 از کمیته اخلاق دانشگاه علوم پزشکی بیرجند می‌باشد.

یافته‌ها

بررسی فراوانی جنس و سمت قرارگیری دندان نهفته در بیماران مورد مطالعه نشان داد که ۶۴ درصد بیماران مورد مطالعه مؤنث و ۵۰/۴ درصد دارای دندان مولر سوم نهفته در سمت چپ فک خود بودند. مطالعه توزیع فراوانی دندان‌های مولر سوم نهفته بر اساس طبقه‌بندی Pell and Winter و Gregory حاکی از آن بود که بیشتر دندان‌های مولر سوم نهفته در کلاس B از نظر عمق قرارگیری و کلاس III از نظر رابطه با راموس بر اساس طبقه‌بندی Pell and

تصاویر رادیوگرافی پانورامیک دارای دندان مولر سوم نهفته فک پایین به صورت غیر تصادفی جمع‌آوری و توسط دو رادیولوژیست با سابقه بیش از ۲ سال، بر روی نگاتوسکوپ استاندارد به تفکیک جنس و سمت قرارگیری در فک، بررسی و موقعیت عمودی دندان مولر سوم نهفته (بر اساس طبقه‌بندی Pell & Gregory) و زاویه قرارگیری آن (بر اساس طبقه‌بندی winter) مشخص شد.

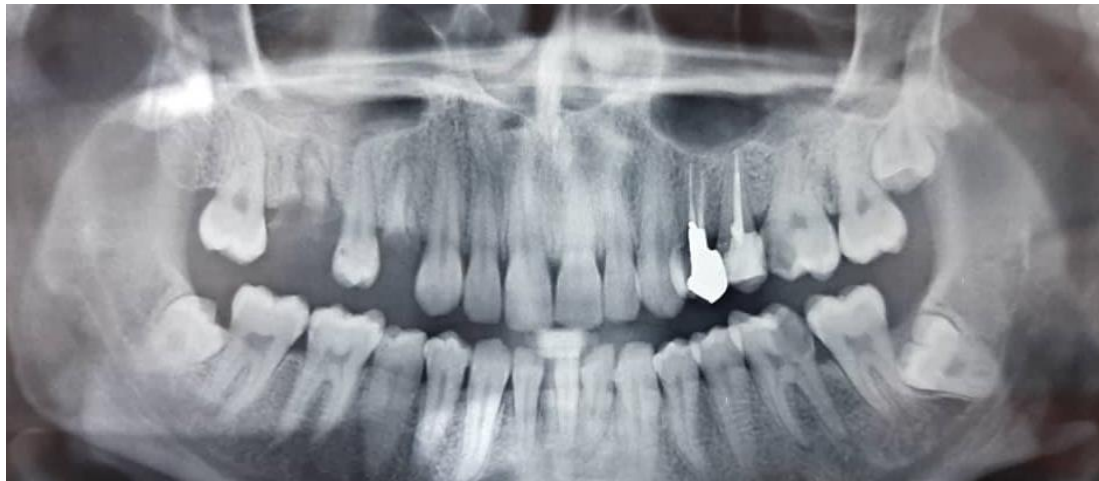طبقه‌بندی Pell & Gregory:

- کلاس I: هیچ قسمتی از تاج دندان نهفته‌ی فک پایین در راموس قرار نگرفته است.
- کلاس II: کمتر از ۱/۲ تاج دندان نهفته‌ی فک پایین در راموس قرار دارد.
- کلاس III: بیشتر از ۱/۲ تاج دندان نهفته‌ی فک پایین در راموس قرار دارد.
- کلاس A: بالاترین قسمت مولر سوم نهفته فک پایین، هم سطح یا بالاتر از پلن اکلوزال مولر دوم مجاور می‌باشد.
- کلاس B: بالاترین قسمت مولر سوم نهفته فک پایین، پایین‌تر از پلن اکلوزال و بالاتر از خط سرویکال مولر دوم مجاور می‌باشد.
- کلاس C: بالاترین قسمت مولر سوم نهفته فک پایین، پایین‌تر از خط سرویکال مولر دوم مجاور می‌باشد.

طبقه‌بندی winter بر اساس تمایل دندان مولر سوم نهفته به سمت محور طولی دندان مولر دوم:

- میزوانگولار: محور طولی مولر سوم نهفته به سمت مولر دوم در جهت میزالی زاویه گرفته است.
- دیستوانگولار: محور طولی مولر سوم نهفته در جهت دیستال، به دور از محور طولی مولر دوم متمایل شده است.

Gregory قرار داشتند و همچنین بیشتر بیماران مورد مطالعه طبقه‌بندی Winter بودند. (۵۷/۲٪) دارای دندان نهفته با زاویه مزیالی (شکل ۱) مطابق



شکل ۱- رادیوگرافی پانورامیک با مولر سوم نهفته دارای زاویه مزیالی

داده‌های مطالعه نشان داد که در ۲۰/۸ درصد بیماران ابتلا به ضایعات التهابی و کیستیک در دندان مولر دوم به علت مورد مطالعه پوسیدگی، در ۳ درصد تحلیل ریشه و در ۱/۱ دندان مولر سوم نهفته مشاهده نشد. درصد جابجایی دندان مولر دوم وجود داشت و هیچ موردی از جدول ۱-مقایسه توزیع فراوانی پوسیدگی، تحلیل ریشه و جابجایی بر حسب طبقه‌بندی Pell and Gregory در بیماران مورد مطالعه

وضعیت قرارگیری	پوسیدگی		تحلیل ریشه		جابجایی	
	دارد (درصد)	ندارد (درصد)	دارد (درصد)	ندارد (درصد)	دارد (درصد)	ندارد (درصد)
کلاس A	۲۷/۵	۷۲/۵	۲	۹۸	۰	۱۰۰
	۱۴	۳۷	۱	۵۰	۰	۵۱
	۲۶/۹	۷۳/۱	۱/۷	۹۸/۳	۸	۹۹/۲
B	۳۲	۸۷	۲	۱۱۷	۱	۱۱۸
	۹/۶	۹۰/۴	۵/۳	۹۴/۷	۲/۱	۹۷/۹
	۹	۸۵	۵	۸۹	۲	۹۲
جمع	۲۰/۸	۷۹/۲	۸ (۳)	۹۷	۱/۱	۹۸/۹
	۵۵	۲۰۹	۲۵۶	۲۶۱	۳	۲۶۱
	۰	۱۰۰	۰	۱۰۰	۰	۱۰۰
کلاس I	۰	۱	۰	۱	۰	۱
	۱۷/۲	۸۲/۸	۰	۱۰۰	۱/۶	۹۸/۴
	۱۱	۵۳	۰	۶۴	۱	۶۳
II	۲۲/۱	۷۷/۹	۴	۹۶	۱	۹۹
	۴۴	۱۵۵	۸	۱۹۱	۲	۱۹۷
	۲۰/۸	۷۹/۲	۳	۹۷	۱/۱	۹۸/۹
جمع	۵۵	۲۰۹	۸	۲۵۶	۳	۲۶۱

جدول ۲- مقایسه توزیع فراوانی پوسیدگی، تحلیل ریشه و جابجایی بر حسب طبقه‌بندی Winter در بیماران مورد مطالعه

زاویه قرارگیری دندان	پوسیدگی		تحلیل ریشه		جابجایی	
	دارد (درصد)	ندارد (درصد)	دارد (درصد)	ندارد (درصد)	دارد (درصد)	ندارد (درصد)
مزیا	۱۹ (۱۲/۶)	۱۳۲ (۸۷/۴)	۲ (۱/۳)	۱۴۹ (۹۸/۷)	۰ (۰)	۱۵۱ (۱۰۰)
دیستال	۱ (۳۳/۳)	۶۶ (۶۶/۷)	۰ (۰)	۳ (۱۰۰)	۰ (۰)	۱۵۱ (۱۰۰)
افقی	۲۵ (۴۱)	۵۹ (۵۹)	۶ (۹/۸)	۵۵ (۹۰/۲)	۲ (۳/۳)	۵۹ (۹۶/۷)
عمودی	۱۰ (۲۱/۷)	۳۶ (۷۸/۳)	۰ (۰)	۴۶ (۱۰۰)	۱ (۲/۲)	۴۵ (۹۷/۸)
معکوس	۰ (۰)	۳ (۱۰۰)	۰ (۰)	۳ (۱۰۰)	۰ (۰)	۳ (۱۰۰)
جمع	۵۵ (۲۰/۸)	۲۰۹ (۷۹/۲)	۸ (۳)	۲۵۶ (۹۷)	۳ (۱/۱)	۲۶۱ (۹۸/۹)

بحث

دندان نهفته، طبق تعریف دندانی است که به واسطه یک مانع یا سد فیزیکی در مسیر رویش آن از رویش بازمانده است (۲). بیشترین میزان شیوع نهفتگی در مولر سوم نهفته فک پایین مشاهده می‌شود (۱). حضور مولر سوم نهفته، میزان استخوان در سطح دیستال مولر دوم مجاور آن را کاهش می‌دهد و گاهی این تحلیل به حدی است که علاوه بر ایجاد مشکلات پرپودنتال، سبب فشار از جانب مولر سوم نهفته بر روی ریشه دندان مجاور شده و سبب تحلیل ریشه می‌شود (۱۵). مطالعه حاضر با هدف بررسی وضعیت دندان مولر سوم نهفته فک پایین و تأثیر آن بر دندان مولر دوم مجاور انجام شد تا بتوان با در نظر گرفتن هزینه‌ها و عوارض حاصل از جراحی دندان مولر سوم نهفته، تصمیم درستی در ارتباط با حذف پروفیلکتیک مولر سوم نهفته اتخاذ کرد.

در این مطالعه ۲۶۴ رادیوگرافی پانورامیک متعلق به بیماران مراجعه کننده به کلینیک امام حسین (ع) شهر بیرجند در سال ۱۳۹۷ که دارای دندان مولر سوم نهفته فک پایین بودند بررسی گردید. ۶۴ درصد بیماران مونث و در ۵۰/۴

مطابق جدول یک، ارتباط معنی‌داری بین عمق قرارگیری دندان مولر سوم نهفته بر اساس طبقه‌بندی Pell and Gregory و پوسیدگی دندان مجاور یافت شد ($P=0/004$). بیشترین میزان پوسیدگی در دندان‌های با موقعیت عمقی کلاس B مشاهده گردید، اما ارتباط معنی‌داری بین موقعیت دندان نهفته از لحاظ ارتباط با راموس و پوسیدگی یافت نشد؛ همچنین ارتباط معنی‌داری بین موقعیت قرارگیری دندان مولر سوم نهفته بر اساس طبقه‌بندی Pell and Gregory و تحلیل ریشه دندان مولر دوم مجاور و جابه‌جایی آن وجود نداشت.

بر اساس داده‌های جدول ۲، ارتباط معنی‌داری بین زاویه قرارگیری دندان مولر سوم نهفته با پوسیدگی و تحلیل ریشه دندان مجاور وجود داشت. بیشترین میزان تحلیل ریشه و پوسیدگی به ترتیب در دندان‌های با زاویه افقی و مزیا مشاهده گردید. همچنین در این مطالعه ارتباط معنی‌داری بین زاویه قرارگیری دندان مولر سوم نهفته و جابجایی دندان مولر دوم مجاور یافت نشد.

ارتباط معنی‌داری یافت نشد ($P=0/589$)، در حالی که در مطالعات مشابه، کلاس I طبقه‌بندی Pell and Gregory با افزایش خطر پوسیدگی دندان مجاور در ارتباط بود (۱۷، ۱۸). در این مطالعه بین موقعیت قرارگیری دندان مولر سوم نهفته بر اساس طبقه‌بندی Pell and Gregory و تحلیل ریشه دندان مولر دوم مجاور ($P=0/332$ و $P=0/229$) و نیز جابجایی دندان مولر دوم مجاور ($P=0/594$ و $P=0/229$) ارتباط معنی‌داری وجود نداشت. بین زاویه قرارگیری دندان مولر سوم نهفته و جابجایی دندان مولر دوم مجاور نیز ارتباط معنی‌داری مشاهده نشد ($P=0/132$)، اما بین زاویه قرارگیری دندان مولر سوم نهفته و تحلیل ریشه دندان مجاور ارتباط معنی‌داری وجود داشت ($P=0/022$) و بیشترین میزان تحلیل ریشه به ترتیب در دندان‌های با زاویه افقی و مزیالی مشاهده گردید. در دو مطالعه دیگر نیز مشاهده گردید که دندان‌های عقل مزیوانگولار و افقی فک پایین، با احتمال بیشتری سبب تحلیل خارجی ریشه دندان مولر دوم مجاور خود می‌شوند (۱۴، ۱۵). در مطالعه Li و همکاران همانند مطالعه حاضر زاویه مزیوانگولار به‌عنوان عامل خطر افزایش تحلیل خارجی ریشه شناخته شد اما بر خلاف مطالعه حاضر، در این مطالعه عمق نهفتگی دندان مولر دوم نیز به‌عنوان عامل خطر افزایش تحلیل خارجی ریشه شناخته شد (۲۱).

با توجه به عدم امکان تهیه Cone Beam Computed Tomography در شهر بیرجند، بررسی سه‌بعدی میسر نبود؛ بنابراین به دلیل عدم امکان بررسی دقیق میزان تحلیل استخوان در رادیوگرافی پانورامیک، بررسی میزان تحلیل استخوان در مطالعه حاضر میسر نگردید. به طور کلی می‌توان گفت علت برخی تفاوت‌ها در نتایج مطالعات مختلف مربوط به تفاوت در جامعه مورد بررسی، حجم نمونه و روش بررسی می‌باشد.

نتیجه‌گیری

نتایج این مطالعه نشان می‌دهد عمق و زاویه قرارگیری

درصد آن‌ها دندان مولر سوم نهفته فک پایین در سمت چپ فک قرار داشت.

یافته‌های مطالعه حاضر نشان داد که بیشتر دندان‌های مولر سوم نهفته فک پایین از نظر عمق قرارگیری بر اساس طبقه‌بندی Pell and Gregory در کلاس B و از نظر رابطه با راموس در کلاس III قرار داشتند. همچنین بیشتر بیماران مورد مطالعه (۵۷/۲ درصد) دارای دندان نهفته با زاویه مزیالی بر اساس طبقه‌بندی Winter بودند. بر اساس یافته‌های این مطالعه، در ۲۰/۸ درصد بیماران مورد مطالعه پوسیدگی، در ۳ درصد تحلیل ریشه و در ۱/۱ درصد جابجایی دندان مولر دوم وجود داشت و هیچ موردی از ابتلا به ضایعات التهابی و کیستیک در دندان مولر دوم به‌علت دندان مولر سوم نهفته یافت نشد.

بر اساس یافته‌های این مطالعه بین زاویه قرارگیری دندان مولر سوم و پوسیدگی دندان مجاور ارتباط معناداری وجود داشت ($P<0/001$) و بیشترین میزان پوسیدگی به ترتیب در دندان‌های با زاویه افقی و مزیالی و کمترین آن در دندان‌های با موقعیت معکوس مشاهده شد. در سایر مطالعات مشابه نیز دندان مولر سوم نهفته با زاویه مزیوانگولار و افقی مهم‌ترین نوع در شیوع پوسیدگی دیستال مولر دوم فک پایین بودند (۱۶، ۱). از طرفی در مطالعه حاضر بین عمق قرارگیری دندان مولر سوم نهفته و پوسیدگی دندان مجاور ارتباط معناداری ($P=0/004$) وجود داشت و بیشترین میزان پوسیدگی در دندان‌های با موقعیت عمقی کلاس B مشاهده گردید. در دو مطالعه دیگر همانند مطالعه حاضر زاویه مزیوانگولار و کلاس B طبقه‌بندی Pell and Gregory با افزایش خطر پوسیدگی دندان مجاور همراه بود (۱۷، ۱۸)؛ ولی در دو پژوهش دیگر، مولر سوم نهفته فک پایین با زاویه مزیوانگولار و عمق نهفتگی کلاس A با خطر بالای پیشرفت پوسیدگی مولرهای دوم و سوم و آسیب بافت پرئودنتال دندان مجاور مرتبط بود (۲۰، ۱۹). از طرفی در مطالعه حاضر بین موقعیت دندان نهفته از لحاظ ارتباط با راموس و پوسیدگی

تقدیر و تشکر

در پایان بر خود لازم می‌دانیم مراتب سپاس ویژه خود را از معاونت پژوهشی دانشگاه علوم پزشکی بیرجند و دانشکده دندانپزشکی و کارکنان حوزه‌های یاد شده اعلام نماییم. این مقاله، برگرفته از طرح تحقیقاتی مصوب با کد ۵۸ از دانشگاه علوم پزشکی بیرجند می‌باشد.

تضاد و منافع

نویسندگان این مقاله اعلام می‌دارند که هیچ‌گونه تضاد منافی در مطالعه حاضر وجود ندارد.

دندان مولر سوم نهفته، با پوسیدگی دندان مجاور در ارتباط است و بیشترین میزان پوسیدگی در دندان‌های با موقعیت عمقی کلاس B و زاویه قرارگیری افقی و مزایال مشاهده می‌شود. از طرفی بر اساس یافته‌های این مطالعه، زاویه قرارگیری دندان مولر سوم نهفته، از عوامل خطر تحلیل ریشه دندان مجاور است و بیشترین میزان تحلیل به ترتیب در دندان‌های با زاویه افقی و مزایالی قابل مشاهده است. بنابراین با توجه به ارتباط مشاهده شده، به نظر می‌رسد زاویه و عمق نهفتگی مولر سوم نهفته باید حین تصمیم‌گیری برای کشیدن یا نکشیدن آن مورد توجه قرار گیرد.

منابع:

- 1- Bokhari Syed K, Alshahrani FS, Alabsi WS, AlQahtani ZA, Hameed MS, Mustafa AB, et al. Prevalence of distal Caries in mandibular second molar due to impacted third molar. *Journal of clinical and diagnostic re J Clin Diagn Res.* 2017; 11(3): ZC28-30. doi: 10.7860/JCDR/2017/18582.9509
- 2- Neville BW, Damm DD, Allen CM, Bouquoti E. *Oral and maxillofacial pathology.* 2nd ed. Philadelphia: WB Saunders; 2002.
- 3- Peterson LJ, Eliss E, Hupp JR, tucker MR. *Contemporary oral and maxillofacial surgery.* 4th ed. St Louis: CV Mosby; 2003.
- 4- Ventä I, Schou S. Accuracy of the Third Molar Eruption Predictor in predicting eruption. *Oral Surg Oral Med Oral Pathol Oral Radiol Endod.* 2001; 91(6): 638-42. doi: 10.1067/moe.2001.113350
- 5- Chu FC, Li TK, Lui VK, Newsome PR, Chow RL, Cheung LK. Prevalence of impacted teeth and associated pathologies-a radiographic study of the Hong Kong Chinese population. *Hong Kong Med J.* 2003; 9(3): 158-63.
- 6- Pedro FLM, Bandéca MC, Volpato LER, Marques ATC, Borba AM, de Musis CR, et al. Prevalence of impacted teeth in a Brazilian subpopulation. *J Contemp Dent Pract.* 2014; 15(2): 209-13. doi: 10.5005/jp-journals-10024-1516
- 7- Campbell JH. Pathology associated with the third molar. *Oral Maxillofac Surg Clin North Am.* 2013;25(1): 1-10, v. doi: 10.1016/j.coms.2012.11.005.
- 8- Marques J, Montserrat-Bosch M, Figueiredo R, Vilchez-Pérez MA, Valmaseda-Castellón E, Gay-Escoda C. Impacted lower third molars and distal caries in the mandibular second molar. Is prophylactic removal of lower third molars justified? *J Clin Exp Dent.* 2017; 9(6): e794-98. doi: 10.4317/jced.53919.
- 9- Chang SW, Shin SY, Kum, KY, Hong J. Correlation study between distal caries in the mandibular second molar and the eruption status of the mandibular third molar in the Korean population. *Oral Surg Oral Med Oral Pathol Oral Radiol Endod.* 2009; 108(6): 838-43. doi: 10.1016/j.tripleo.2009.07.025.
- 10- Banks RJ. Summary of: The mesioangular third molar—to extract or not to extract? Analysis of 776 consecutive third molars. *Br Dent J.* 2009; 206(11): 586-7. doi: 10.1038/sj.bdj.2009.491
- 11- Newman MG, Takei HH, Carranza FA. *Clinical periodontology.* 9th ed. Philadelphia: W.B Saunders; 2002.
- 12- Bouloux GF, Busaidy KF, Beirne OR, Chuang SK, Dodson TB. What is the risk of future extraction of asymptomatic third molars? A systematic review. *J Oral Maxillofac Surg.* 2015; 73(5): 806-11. doi: 10.1016/j.joms.2014.10.029.

- 13- Ghaeminia H, Nienhuijs MEL, Toedtling V, Perry J, Tummers M, Hoppenreijts TJM, et al. Surgical removal versus retention for the management of asymptomatic disease-free impacted wisdom teeth. *Cochrane Database Syst Rev*. 2020; (5): CD00003879. DOI: 10.1002/14651858.CD003879. pub5.
- 14- Ezoddini Ardakani F, Safi Y, Jamali G. Morphometric evaluation of external root resorption of mandibular second molar teeth adjacent to the impacted third molars in CBCT imaging of Tehran's population between 2011-2014. *J Shahid Sadoughi Univ Med Sci*. 2017; 25(1): 63-72. [Persian]
- 15- Tassoker M. What Are the Risk Factors for External Root Resorption of Second Molars Associated With Impacted Third Molars? A Cone-Beam Computed Tomography Study. *J Oral Maxillofac Surg*. 2019; 77(1): 11-7. doi: 10.1016/j.joms.2018.08.023.
- 16- Fallahi HR, Dabaghi A, Almasi NK. Investigating the relationship between the type of impaction of mandibular third molars and the caries of distal surface of mandibular second molars. *Jundishapur Sci Med J*. 2017; 16(5): 547-53. [Persian]
- 17- Srivastava N, Shetty A, Goswami RD, Apparaju V, Bagga V, Kale S. Incidence of distal caries in mandibular second molars due to impacted third molars: Nonintervention strategy of asymptomatic third molars causes harm? A retrospective study. *Int J Appl Basic Med Res*. 2017; 7(1): 15-30. doi:10.4103/2229-516X.198505
- 18- Prajapati VK, Mitra R, Vinayak KM. Pattern of mandibular third molar impaction and its association to caries in mandibular second molar: A clinical variant. *Dent Res J (Isfahan)*. 2017; 14(2): 137-45.
- 19- Matzen L, Schropp L, Spin-Neto R, Wenzel A. Radiographic signs of pathology determining removal of an impacted mandibular third molar assessed in a panoramic image or CBCT. *Dentomaxillofacial Radiology*. 2017;46(1):20160330.
- 20- Glória JCR, Martins CC, Armond ACV, Galvao EL, Dos Santos CRR, Falci SGM. Third molar and their relationship with caries on the distal surface of second molar: a meta-analysis. *Journal of maxillofacial and oral surgery*. 2018; 17(2): 129-41. doi: 10.1007/s12663-017-1032-9
- 21- Li D, Tao Y, Cui M, Zhang W, Zhang X, Hu X. External root resorption in maxillary and mandibular second molars associated with impacted third molars: a cone-beam computed tomographic study. *Clin Oral Investig*. 2019; 23(12): 4195-4203. doi: 10.1007/s00784-019-02859-3.